ЭПИЗОДИЧЕСКАЯ ПАРОКСИЗМАЛЬНАЯ ГЕМИКРАНИЯ С АТИПИЧНЫМИ ВЕГЕТАТИВНЫМИ ПРОЯВЛЕНИЯМИ: ОПИСАНИЕ СЛУЧАЯ И ОБЗОР ЛИТЕРАТУРЫ.

Табеева Г.Р., Осипова В.В., Азимова Ю.Э.

Отдел неврологии и клинической нейрофизиологии НИЦ

ММА им. И.М.Сеченова.

Пароксизмальная гемикрания – одна из форм тригеминальных вегетативных цефалгий, проявляющаяся приступами с характеристиками боли и сопутствующей симптоматикой, аналогичной пучковой головной боли, но более кратковременные, возникающие с большей частотой, поражающие преимущественно женщин и отвечающие на терапию индометацином. Заболевание впервые описано Sjaastad O. и Dale I., которые обозначили пароксизмальную гемикранию как «новую форму излечимой головной боли» [28]. Данный тип цефалгии встречается исключительно редко, 1 случай на 50 000, в 100 раз реже, чем кластерные головные боли [7, 18]. Диагностические критерии пароксизмальной гемикрании представлены в таблице 1.

Таблица 1. Диагностические критерии пароксизмальной гемикрании (МКГБ II) [1].

А. Как минимум 20 приступов, отвечающих критериям Б-Г
Б. Приступы интенсивной односторонней боли орбитальной, супраорбитальной или височной локализации, продолжительностью 2-30 минут
В. Головная боль сопровождается как минимум одним из следующих симптомов:
1. ипсилатеральное инъецирование конъюнктивы и/или слезотечение;
2. ипсилатеральная заложенность носа и/или ринорея;
3. ипсилатеральная отечность век;
4. ипсилатеральная потливость лба и лица;
5. ипсилатеральный миоз и/или птоз;
Г. Преимущественная частота приступов более 5 раз в сутки, иногда несколько реже;
Д. Приступы полностью предотвращаются приемом индометацина в терапевтической дозе;
Е. Не связана с другими причинами (нарушениями)

В 1-ом издании МКГБ все пароксизмальные гемикрании были отнесены в группу хронической пароксизмальной гемикрании. После того, как клинические наблюдения подтвердили возможность эпизодического течения, было принято решение по аналогии с делением пучковой головной боли выделить эпизодическую форму пароксизмальной гемикрании отдельно. Так, эпизодическая пароксизмальная гемикрания характеризуется,

по меньшей мере, двумя болевыми периодами, продолжительностью 7-365 дней разделенных свободными от боли периодами (ремиссиями) продолжительностью не менее 1 месяца. Для хронической пароксизмальной гемикрании характерны повторяющиеся приступы в течение более 1 года без ремиссий или с ремиссиями, продолжительность которых менее 1 месяца [1]. Эпизодическая форма отмечается у 20% пациентов с пароксизмальной гемикранией, а хроническая – у 80% [18]. Приведенные в литературе клинические случаи свидетельствуют о еще большей гетерогенности пароксизмальной гемикрании. Описаны случаи трансформации эпизодической пароксизмальной гемикрании в гемикранию континуа [8]. Также имеются данные об исключительно редко встречающейся «менструальной» пароксизмальной гемикрании и пароксизмальной гемикрании с аурой [19, 27]. Сопровождающие вегетативные симптомы могут быть персистирующими [30], а могут отсутствовать вовсе [20]. Приводим собственное наблюдение редкого случая пароксизмальной гемикрании.

Описание случая. Пациентка З., 25 лет, стоматолог, обратилась в Клинику нервных болезней им. А.Я.Кожевникова с жалобами на приступы острых, пульсирующих болей в периорбитальной и височной областях слева, интенсивностью 8-9 баллов по ВАШ. Боль может иррадиировать в верхнюю челюсть и затылочную область. Приступ длится в среднем 20-30 минут, пациентка пытается купировать их приемом Пенталгина. Пациентку беспокоит постоянное покраснение левого глаза, слезотечение, ринорея, усиливающие на высоте головной боли и при ярком свете, опущение левого века.

Анамнез заболевания. Заболевание началось остро, за 3 недели до обращения к неврологу. Дебюту предшествовал просмотр телевизора в течение всей ночи (смотрела конкурс «Евровидение»). На следующее утро пациентка отметила покраснение и отек левого глаза. Наблюдалась у офтальмолога с диагнозом «вирусный конъюнктивит». Через два дня появились вышеописанные приступы головной боли, гиперестезия в зоне иннервации I ветви тройничного нерва, усилился отек век и покраснение левого глаза. В дебюте заболевания приступы возникали 2 раза в день, через 7-10 дней участились (2-3 приступа днем и 2 приступа ночью, заставляющие пациентку вставать и принимать обезболивающие препараты (рисунок 1). Во время приступа пациентка предпочитает лежать в постели.

Рисунок 1. Характер распределения приступов в течение суток у пациентки З.

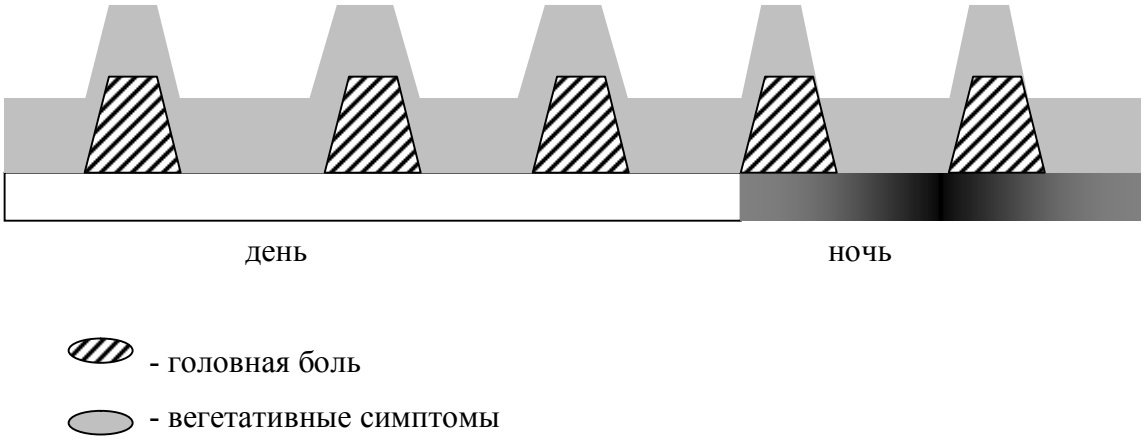

Злоупотребление алкоголем и употребление психоактивных веществ пациентка отрицает. У матери пациентки – мигрень с аурой.

Объективно: состояние удовлетворительное. Соматический статус без особенностей. В неврологическом статусе птоз слева. Отечность, гиперемия глазного яблока, и век слева (рисунок 2), слезотечение, фотофобия, больше слева. Миоз слева, фотореакции справа живые, слева – менее живые. Кожа периорбитальной области слева более теплая на ощупь, чем справа. Гиперестезия, тактильная аллодиния в зоне иннервации I ветви тройничного нерва. Мимические пробы выполняет удовлетворительно. Язык по средней линии. Парезов нет. Сухожильные рефлексы нормальной живости, симметричные. Патологических рефлексов нет. Чувствительные, координаторные нарушения, расстройства тазовых функций отсутствуют.

Рисунок 2. Вегетативные симптомы у пациентки З.

Данные дополнительных методов обследования: общий, биохимический анализ крови, общий анализ мочи – без патологии. МРТ головы не выявила нарушений.

Пациентке был назначен индометацин в суточной дозе 75 мг, на фоне приема которого у нее в течение 24 часов регрессировали приступы головной боли и сопутствующая вегетативная симптоматика. Таким образом, головная боль, имеющаяся у пациентки З., полностью соответствует критериям диагностики пароксизмальной гемикрании. После

трех недель приема индометацина препарат был отменен, головная боль не возвращалась. Так как прием индометацина привел к ремиссии заболевания, то по-видимому, у пациентки был дебют эпизодической пароксизмальной гемикрании, хотя говорить о форме пароксизмальной гемикрании можно будет после более длительного динамического наблюдения.

Пароксизмальная гемикрания чаще встречается у женщин (соотношение Ж : М=3:1), обычно начинается в возрасте от 20 до 30 лет. Для пароксизмальной гемикрании не характерна семейная предрасположенность, лишь один пациент из описанных в литературе указал на то, что один из родственников в его семье страдал пароксизмальной гемикранией [10]. В то же время у 20% пациентов, как и в нашем случае, в семье имеется мигрень [10].

Головная боль при пароксизмальной гемикрании имеет строго односторонний характер, как правило, без смены стороны боли [12]. В типичных случаях боль максимально выражена в области виска и вокруг глаза (77%) или ретроорбитальной области (61%). Также боль может отмечаться в области лба (55%), затылка (42%), темени (36%), в зоне иннервации 2 ветви тройничного нерва (32%), в шейной области (26%), в области носа (19%), в теменной области (16%), в области уха или иррадиировать в зубы (13%) [9]. У 10% боль может распространяться на плечо и руку ипсилатерально [9]. У пациентки З. локализация боли носит типичный характер – в периорбитальной и височной областях. Обычно во время приступа боль быстро нарастает по интенсивности. У 30% пациентов боль достигает пика в течение 1 минуты, у 55% - в течение 2-5 минут, у 15% (как и у пациентки З.) – в течение 15 минут [6]. Большинство пациентов описывают боль как пульсирующую, как в данном случае, напоминающую удар кулаком, ноющую или колющую [26]. Интенсивность болевых ощущений колеблется от умеренной до невыносимой, как при пучковой головной боли. 10 баллов ВАШ отмечают 65% пациентов, 9 баллов ВАШ, как у пациентки З. – 16%, 19% оценивают боль на 8 баллов и менее [9]. Во время приступа часть пациентов, в том числе и пациентка З. предпочитают находиться в покое (20-50%), в постели, тогда как у некоторых отмечается двигательное возбуждение, характерное для атак пучковой головной боли [3, 9].

Среди факторов, провоцирующих приступы пароксизмальной гемикрании, можно отметить повороты головы (10%) и прием алкоголя (7%) [3]. Среди других триггеров можно выделить стресс, релаксацию после стресса, менструации, некоторые препараты (нитроглицерин) [6, 14, 19]. У пациентки З. имеется связь дебюта заболевания с длительным просмотром телевизора, что, возможно, привело к чрезмерной активации зрительной коры. Избыточная стимуляция зрительной системы, приводящая к активации

нейронов зрительной коры, типично провоцирует приступы мигрени и может лежать в основе патогенетической близости ее с пароксизмальной гемикранией, на что указывает, в частности, семейный анамнез мигрени у нашей пациентки.

Отличительными симптомами пароксизмальной гемикрании являются кратковременность атак (от 2 до 30 мин) и их высокая частота, которая может достигать 40 раз в сутки (в среднем 5-10 атак в сутки). В среднем длительность приступа составляет 13 минут [26]. У пациентки З. приступ длится 20-30 минут. По опубликованным данным [26] легкие по интенсивности приступы возникают в среднем от 2 до 14 раз, тяжелые – от 6 до 40 раз в сутки. Продолжительность боли колеблется от 2 до 120 мин (в среднем – 2-25 мин) [3]. Для пароксизмальной гемикрании не характерна межприступная головная боль. Тем не менее, в одном из исследований [31] дискомфорт в области возникновения боли в межприступном периоде отмечали 33% пациентов, а в другом исследовании [9] фоновую боль отмечали 58% пациентов. У пациентки З. не отмечалось фоновой головной боли или дискомфорта, но персистировала вегетативная симптоматика, что привело к ошибочной диагностике вирусного конъюнктивита в дебюте заболевания. В литературе имеется лишь одно описание подобного случая [30]: у пациентки Х. 30 лет с приступообразными гемикраниями в анамнезе на фоне персистирующей головной боли возникал выраженный отек, покраснение и слезотечение. На фоне лечения преднизолоном, отек и головные боли регрессировали в течение 48 часов. Спустя 6 месяцев возник рецидив симптоматики. Анализ анамнестических сведений показал, что у пациентки Х. возникали рецидивирующие эпизоды кратковременной интенсивной головной боли, соответствующие критериям пароксизмальной гемикрании. Пациентке Х. был назначен индометацин, после чего боли и вегетативная симптоматика полностью регрессировали. Pareja J.A. [23] приводит описание пациента с «редуцированными» приступами пароксизмальной гемикрании, у которого во время некоторых атак развивались вегетативные симптомы без головной боли.

Такие характерные признаки, как возникновение приступов в ночное время и провокация их алкоголем при пароксизмальной гемикрании отмечаются существенно реже, чем у больных с кластерной головной болью. У 6-9% пациентов с пароксизмальной гемикранией приступы возникают исключительно в ночное время, у 3% - исключительно в дневное время [6, 9].

Для пароксизмальной гемикрании характерны вегетативные симптомы, проявляющиеся признаками парасимпатической активации, что феноменологически сближает ее с кластерной головной болью. Наиболее часто встречаются следующие симптомы: слезотечение (41-62%), заложенность носа (55%), инъецирование

конъюнктивы (42-68%), ринорея (58-68%), птоз (29-55%), фотофобия (61%), миоз (8-10%), тошнота (32%), ощущение прилива к лицу (54-55%), отек век (42%) [6, 9]. У пациентки З. имеется практически весь спектр указанных вегетативных проявлений.

При неврологическом осмотре у пациентов с пароксизмальной гемикранией могут выявляться гиперестезия и аллодиния в зонах иннервации ветвей тройничного нерва. У пациентки З. в межприступном периоде также отмечается тактильная аллодиния в зоне иннервации I ветви тройничного нерва, что говорит о развитии центральной сенситизации на уровне ядра тройничного нерва.

Патогенез пароксизмальной гемикрании до конца не ясен. Строгая латерализация симптомов, интенсивность боли, а также наличие сопутствующих вегетативных симптомов предполагает выделение общих аспектов патогенеза всех тригеминальных вегетативных цефалгий. Между тем абсолютный положительный эффект индометацина говорит о том, что патофизиологически пароксизмальная гемикрания - это отдельный тип головной боли.

Боль при ПГ не может быть обусловлена исключительно вегетативной дисфункцией. Во-первых, развитие вегетативных симптомов может предшествовать началу головной боли, что и отмечалось в настоящем наблюдении, а фармакотерапия, уменьшающая вегетативные симптомы, не купирует головную боль. [29]. Во-вторых, клинический «вегетативный» портрет пароксизмальной гемикрании не укладывается ни в «симпатический», ни в «парасимпатический» синдромы. Анализ вариабельности ритма сердца выявил во время приступов дисфункцию надсегментарного звена вегетативной нервной системы [6, 25]. Строгая односторонность симптоматики свидетельствует о вовлечении в патогенез пароксизмальной гемикрании тригемино-васкулярной системы, однако механизм возникновения собственно боли при этом остается неизвестным. Доказательством этой гипотезы служит наличие признаков тригеминально-парасимпатической активации во время приступа пароксизмальной гемикрании [15]. Кроме этого, у пациентов с пароксизмальной гемикранией в межприступном периоде по данным альгометрии снижен порог болевой чувствительности на стороне симптоматики.

Вовлеченность тригеминальной системы у пациентов с пароксизмальной гемикранией подтверждается и электрофизиологическими данными. Порог ноцицептивного флексорного рефлекса RIII на стороне боли снижен как у пациентов, на фоне индометацина, так и у не получающих лечения. Более того, порог рефлекса RIII снижен и на «здоровой» стороне [2]. У пациентов с пароксизмальной гемикранией в межприступном периоде также отмечается снижение латенции раннего компонента мигательного рефлекса, что также свидетельствует о функциональном вовлечении

ипсилатерального тройничного нерва и его ядра [2]. Пороги корнеального рефлекса у пациентов с пароксизмальной гемикранией получающих и не получающих терапию в межприступном периоде снижены как на симптоматической, так и на противоположной стороне, что подразумевает гипервозбудимость нейронов ядра тройничного нерва [2]. Суммируя вышесказанное, можно отметить, что пациенты с пароксизмальной гемикранией характеризуются дисфункцией тригеминальной системы на нескольких уровнях: на уровне тройничного нерва и его ядер, при относительной сохранности ноцицептивных путей в стволе мозга, что отличает пароксизмальную гемикранию от мигрени. Определенные достижения в понимании патогенеза пароксизмальной гемикрании удалось достичь при проведении функциональной нейровизуализации. Так Matharu M.S. с соавторами во время приступа пароксизмальной гемикрании была выявлена активация задней части гипоталамуса, что также отмечается при кластерной головной боли, и вентральной части среднего мозга, что характерно для гемикрании континуа [21, 22]. Темп развития сопутствующих вегетативных симптомов при механической провокации приступа пароксизмальной гемикрании говорит о том, что происхождение приступов связано с нейрогенной активацией нагсегментарных структур вегетативной нервной системы и функционально сопряженной с ней ноцицептивной системы. Процесс нейрогенного воспаления является общим звеном патогенеза пароксизмальной гемикрании с другими тригеминальными цефалгиями, а также с мигренью. Так, выделение вазоактивных нейропептидов из окончаний чувствительных волокон тройничного нерва, интимно связанных с вегетативными волокнами, может обуславливать такие вегетативные симптомы как миоз, локальное усиление кровотока и др. Во время приступа пароксизмальной гемикрании происходит выброс таких нейропептидов, как кальцитонин ген-родственный пептид, выделяющийся из окончаний чувствительных волокон тройничного нерва, и вазоактивный интестинальный пептид, выделяющийся из парасимпатических волокон [15]. Goadsby P.J. с соавторами обнаружили повышение уровня кальцитонин ген-связанного пептида и вазоактивного интестинального полипептида в крови, взятой из наружной яремной вены, пациентки во время приступа пароксизмальной гемикрании. Уровни нейропептидов возвращаются к норме после приема индометацина [16]. Таким образом, пароксизмальная гемикрания является следствием первичной мозговой дисфункции с вторичным вовлечением тригемино-васкулярной системы.

Имеются единичные сообщения о симптоматической пароксизмальной гемикрании при сосудистой патологии мозга (аневризмы сосудов Вилизьева круга, артерио-венозные мальформации), при ишемических инсультах в бассейне затылочной и средней

мозжечковой артерий, внутримозговых кровоизлияниях, опухолях лобной доли, ганглицитоме турецкого седла, менингеоме кавернозного синуса, аденоме гипофиза, метастазах в головной мозг, опухоли Панкоста, миеломной болезни, и других заболеваниях, таких как киста верхней челюсти, внутричерепная гипертензия, эссенциальная тромбоцитемия, коллагенозы [4, 18]. У 6% пациентов с пароксизмальной гемикранией обнаруживается нейроваскулярный конфликт с одной или двух сторон [9].

Дифференциальную диагностику пароксизмальной гемикрании в первую очередь необходимо проводить с другими формами кратковременных цефалгий, пучковой головной болью, SUNCT-синдромом, а также с первичной колющей головной болью (таблица 2.) Пароксизмальная гемикрания может сочетаться с другими типами головной боли: тригеминальной невралгией (синдром пароксизмальная гемикрания-тик), кластерной головной болью, мигренью, первичной колющей и кашлевой головными болями [5, 13, 17, 24].

Таблица 2. Дифференциальный диагноз кратковременных цефалгий

Клинические характеристики	Пучковая головная боль	Хроническая пароксизмальная гемикрания	Эпизодическая пароксизмальная гемикрания	SUNCT-синдром	Первичная колющая ГБ	Тригеминальная невралгия
Пол (М:Ж)	9:1	1:3	1:1	8:1	Ж>М	Ж>М
Тип и сила боли	Ноющая, Мучительная	Ноющая/ Пульсир. Очень сильная	Пульсир. Очень сильная	Колющая Очень сильная	Колющая Сильная	Колющая Очень сильная
Локализация боли	Орбитально-височная		Височная	Орбитально-височная	Любая зона головы	2 и 3 ветви тройничного нерва
Продолжительность атаки	15-180 мин	2-45 мин	1-30 мин	5-250 сек	1-2 сек	1-2 секунды
Частота атак	1-8 в сутки	1-40 в сутки	3-30 в сутки	От 1 в сутки до 30 в час	От 1 до множественных в сутки	
Провокация алкоголем	+	+	+	+	–	–
+ Эффект индометацина	+	+++	+++	–	+	–

Весьма интригующим является абсолютный эффект индометацина как conditio sine qua non для пароксизмальной гемикрании. Объяснения этому феномену не найдено. Видимо, эффективность препарата не связана с ингибированием синтеза простагландинов, так как другие НПВС не эффективны при этой форме головной боли. Индометацин

ингибирует продукцию оксида азота [9], играющего роль в развитии нейрогенного воспаления. Эффективная суточная доза индометацина составляет 100мг (25-300 мг). Пациентке З. был назначен индометацин в суточной дозе 75 мг, через сутки отмечался регресс симптоматики, что подтверждает диагноз пароксизмальной гемикрании.

Следует отметить, что медикаментозное лечение пароксизмальной гемикрании является фактически профилактикой приступов, так как атака настолько коротка, что препараты для ее купирования не успевают действовать. Индометацин – препарат выбора, в этих случаях полный эффект от приема наступает на 1-2 сутки. При эпизодической пароксизмальной гемикрании индометацин принимают курсом, чуть превышающим продолжительность обострения, характерного для данного пациента. Затем препарат постепенно отменяют. Пациенты с хронической пароксизмальной гемикранией должны длительно применять индометацин. Наиболее часто встречающимся побочным эффектом такого лечения является образование пептических язв, следовательно, пациенты должны также дополнительно принимать антациды, Н2-блокаторы или блокаторы протонной помпы. При неэффективности индометацина диагноз пароксизмальной гемикрании должен быть пересмотрен.

Лечащий врач пациентов с пароксизмальной гемикранией, которым противопоказан индометацин, стоит перед непростой задачей. Имеются описания отдельных случаев эффективности других НПВС (аспирин, пироксикам, целекоксиб), блокаторов кальциевых каналов (верапамил, флунаризин), ацетазоламида и стероидов [ланс, коэн]. Эффективность подкожных инъекций суматриптана составляет не выше 20% [боес]. Карбомазепин и другие антиконвульсанты, препараты лития, кислород, блокады затылочных и надглазничных нервов анестетиками при пароксизмальной гемикрании не эффективны [6, 11].

Л И Т Е Р А Т У Р А.

1. Международная классификация головных болей. 2-е издание. Пер. Осиповой В.В., Вознесенской Т.Г. // Москва. – изд. гомпании GlaxoSmitnKline. – 2004. – 380с.
2. *Antonaci F., Sandrini G., Danilov A., et al.* Neurophysiological studies in chronic paroxysmal hemicrania and hemicrania continua. // Headache. – 1994. – v.34. – p.479-483.
3. *Antonaci F., Sjaastad O.* Chronic paroxysmal hemicrania (CPH): a review of the clinical manifestations. // Headache. – 1989. – v.29. – p.648–656.
4. *Bazan R., Azevedo de Almeida L., Gomes da Rocha F.C., et al.* Headache secondary to heamorrhagic stroke resembling paroxysmal hemicrania. // Arq Neuropsiquiatr. – 2008. – v.66. – p.761-762.
5. *Boes C.* Differentiating paroxysmal hemicrania from cluster headache. // Cephalalgia. – 2005. – v.25. – p.241–243.
6. *Boes C.J., Dodick D.W.* Refining the clinical spectrum of chronic paroxysmal hemicrania: a review of 74 patients. // Headache. – 2002. – v.42. – p.699-708.
7. *Boes C.J., Vincent M., Russel D.* Paroxysmal hemicrania. // J.Olessen et.al. The headaches. 3rd edition. – Lippincott Williams & Wilkins. – 2006. – 1169p.
8. *Castellanos-Pinedo F., Zurdo M., Martínez-Acebes E.* Hemicrania continua evolving from episodic paroxysmal hemicrania. // Cephalalgia. – v.2006. – v.26. – p.1143–1145.
9. *Cittadini E., Matharu M.S., Goadsby P.J.* Paroxysmal hemicrania: a prospective clinical study of 31 cases. // Brain. – 2008. – v.131. – p.1142-1155.
10. *Cohen A.S., Matharu M.S., Goadsby P.J.* Paroxysmal hemicrania in a family. // Cephalalgia. – 2006. – v.26. – p.486–488.
11. *Cohen A.S., Matharu M.S., Goadsby P.J.* Trigeminal autonomic cephalalgias: current and future treatments. // Headache. – 2007. - v.47. – p.969-980.
12. *Evans R.W.* Bilateral paroxysmal hemicrania with autonomic symptoms: the first case report. // Cephalalgia. – 2007. – v.28. – p.191–192.
13. *Fragoso Y.D.* Black, white and shades of grey. SUNCT or short-lasting chronic paroxysmal hemicrania? // Arq Neuropsiquiatr. – 2006. – v.64. – p.575-577.
14. *Giffin N.G.* Paroxysmal hemicrania triggered by GTN. // Cephalalgia. – 2007. – v.27. – p.953–954.
15. *Goadsby P.J., Edvinsson L.* Neuropeptide changes in a case of chronic paroxysmal hemicrania--evidence for trigemino-parasympathetic activation. // Cephalalgia. – 1996. – v.16. – p.448-450.

16. *Goadsby P.J., Edvinsson L.* Human in vivo evidence for trigeminovascular activation in cluster headache. Neuropeptide changes and effects of acute attacks therapies. // Brain. – 1994. – v.117. – p.427-434.
17. *Goadsby P.J., Lipton R.B.* A review of paroxysmal hemicranias, SUNCT-syndrome and other short-lasting headaches with autonomic feature, including new cases. // Brain. – 1997. – v.120. – p.193–209.
18. *Lance J.W., Goadsby P.J.* Mechanism and management of headache. // Philadelphia, Elsevier. - 2005. – 392p.
19. *Maggioni F., Palmieri A., Viaro F., et al.* Menstrual paroxysmal hemicrania, a possible new entity? // Cephalalgia. – 2007. – v.27 – p.1085–1087.
20. *Maggioni F.* Episodic paroxysmal hemicrania without autonomic symptoms: are there possible subgroups in PH? // Cephalalgia. – 2009. – v.29. – p.778–781
21. *Matharu M.S., Cohen A.S., Frackowiak R.S., et al.* Posterior hypothalamic activation in paroxysmal hemicrania. // Ann Neurol. – 2006. – v.59. – p.535-545.
22. *Matharu M.S., Cohen A.S., McGonigle D.J., et al.* Posterior hypothalamic and brainstem activation in hemicrania continua. // Headache. – 2004. – v.44. – p.747-761.
23. *Pareja J.A.* Chronic paroxysmal hemicrania: dissociation of the pain and autonomic features. // Headache. – 1995. – v.35. – p.111-113.
24. *Prakash S., Dholakia S.Y., Shah K.A.* A patient with chronic cluster headache responsive to high-dose indomethacin: is there an overlap with chronic paroxysmal hemicrania? // Cephalalgia. – 2008. – v.28. – p.778–781.
25. *Russell D, Storstein L.* Chronic paroxysmal hemicrania: heart rate changes and ECG rhythm disturbances. A computerized analysis of 24h ambulatory ECG recordings. // Cephalalgia. – 1984. – v.4. – p.135–144.
26. *Russell D.* Chronic paroxysmal hemicrania: severity, duration and time of occurrence of attacks. // Cephalalgia. – 1984. – v.4. – p.53–56.
27. *Seidel S., Wöber C.* Paroxysmal hemicrania with visual aura in a 17-year-old boy. // Headache. – 2009. – v.49. – p.607-609.
28. *Sjaastad O., Dale I.* A new (?) Clinical headache entity «chronic paroxysmal hemicrania». // Acta Neurol Scand. – 1976. – v.54. – p.140-159.
29. *Sjaastad O., Aasly J., Fredriksen T., et al.* Chronic paroxysmal hemicrania. On autonomic involvement. // Cephalalgia. – 1986. – v.6. – p.113-123.
30. *Vishwanath M.R., Jain A., Carley F.* Chronic paroxysmal hemicrania presenting as recurrent orbital inflammation. // Headache. – 2006. – v.46. – p.686-687.

31. *Zidverc-Trajkovic J., Pavlovic A.M., Mijajlovic M., et al.* Cluster headache and paroxysmal hemicrania: differential diagnosis. // Cephalalgia. – 2005. – v.25. – p.244–248.